BEOBACHTUNGEN

ÜBER

OTITIS EXTERNA CROUPOSA.

INAUGURAL-DISSERTATION

ZUR ERLANGUNG DER DOCTORWÜRDE

IN DER

MEDICIN, CHIRURGIE UND GEBURTSHÜLFE

DER MEDICINISCHEN FACULTÄT

DER

LUDWIG-MAXIMILIANS-UNIVERSITÄT ZU MÜNCHEN

UNTER DEM PRÄSIDIUM DES HERRN

GEHEIMRATH PROF. DR. HUGO VON ZIEMSSEN

VORSTAND DES KLINISCHEN INSTITUTES UND DIRECTOR DES KRANKENHAUSES

VORGELEGT VON

FRANZ STEINHOFF,

APPROB. ARZT AUS NIEDERMARSBERG.

MIT 1 TAFEL.

LEIPZIG,

DRUCK VON J. B. HIRSCHFELD.

1886.

MEINEM FREUNDE

DR. MED. HEINRICH RICKMANN

PRACTISCHER ARZT IN BORGHORST (WESTFALEN)

GEWIDMET

VOM VERFASSER.

Digitized by the Internet Archive
in 2026

https://archive.org/details/IA41548316_0051

BEOBACHTUNGEN

ÜBER

OTITIS EXTERNA CROUPOSA.

INAUGURAL-DISSERTATION

ZUR ERLANGUNG DER DOCTORWÜRDE

IN DER

MEDICIN, CHIRURGIE UND GEBURTSHÜLFE

DER MEDICINISCHEN FACULTÄT

DER

LUDWIG-MAXIMILIANS-UNIVERSITÄT ZU MÜNCHEN

UNTER DEM PRÄSIDIUM DES HERRN

GEHEIMRATH PROF. DR. HUGO VON ZIEMSSEN

VORSTAND DES KLINISCHEN INSTITUTES UND DIRECTOR DES KRANKENHAUSES

VORGELEGT VON

FRANZ STEINHOFF,

APPROB. ARZT AUS NIEDERMARSBERG.

MIT 1 TAFEL.

LEIPZIG,

DRUCK VON J. B. HIRSCHFELD.

1886.

Im Jahre 1877 veröffentlichte Dr. Bezold[1]) 3 Krankengeschichten einer bis dahin in Deutschland noch nicht zur Beobachtung gekommenen, wenigstens nicht beschriebenen Krankheit des äusseren Ohres, welche unter den Erscheinungen von Schmerzen, Pulsation, Völle im Ohr und bedeutender Herabsetzung des Gehörvermögens einherging, und bei welcher es zu einer ein- oder mehrmaligen Bildung von geronnenem Faserstoff auf der Fläche des Trommelfells oder der Gehörgangswände kam.

Die ausgeschiedenen Pseudomembranen wurden damals von Dr. Bezold und Dr. Schweninger, Assistenten am pathologischen Institut zu München, in Bezug auf ihre mikroskopische Structur und ihr chemisches Verhalten untersucht und der Befund in obengenannter Zeitschrift veröffentlicht. Dr. Bezold nannte die Affection auf Grund dieses Befundes Otitis externa crouposa und hob noch besonders hervor, dass dieselbe sehr wohl von der diphtheritischen Erkrankung des Gehörgangs zu trennen sei. Damals hatte Dr. Bezold noch keine Kenntniss davon, dass diese Erkrankungsform auch bereits von einem italienischen Autor gesehen war.

Im Jahre 1875 hatte nämlich Giuseppe Cerruti[2]) schon 4 Beobachtungen unter dem Namen Otite esterna pseudo-membranosa mitgetheilt, die, wenn sich auch die Beschreibungen nicht in allen Punkten vollständig decken, doch als identisch betrachtet werden darf. Cer-

1) Virchow's Archiv. 70. Bd. 1877.

2) Giornale della R. Accademia di Medicina di Torino. 1875.

ruti's Beschreibung weicht nur insofern ab, als er die entfernten Membranen als sehr weiss (bianchissima) bezeichnet, während Bezold dieselben mehr gelblich und theilweise blutig suffundirt fand.

In den Lehrbüchern über Ohrenheilkunde finden sich meist nur kurze, theils in Anmerkungen versteckte Bemerkungen über diese Erkrankung. Nur in dem Lehrbuche von Politzer wird sie mit Berücksichtigung der Bezold'schen und eines von Gottstein[1]) beobachteten Falles, von dem es indess fraglich ist, ob er hierher gerechnet werden darf, eingehender besprochen und erhält den ihr entsprechenden Platz unter den verschiedenen Formen von Otitis externa.

Da mir durch die Freundlichkeit des Herrn Dr. Bezold eine Anzahl von ihm in seiner privaten und poliklinischen Praxis beobachteter Krankheitsgeschichten, von welchen ich einen Fall (13) während der Zeit, in der ich als Coassistent bei ihm beschäftigt war, selbst gesehen habe, zur Verfügung gestellt wurde, so sei es mir gestattet, an der Hand dieser zahlreichen Casuistik die auffälligsten Momente, besonders in Bezug auf die Aetiologie nochmals zu besprechen.

Ich schicke zunächst die 35 Krankengeschichten selbst voraus.

1.

Furunculose.

Freiherr v. R., 32 Jahre alt, Officier.

13. Januar 1879. Patient, welcher bereits früher wegen chronischen Mittelohrkatarrhs untersucht war und die Uhr[1]) nur in nächster Nähe des Ohres gehört hatte, erkrankte am 13. Januar 1879 mit heftigen Schmerzen im rechten Ohr. Vor 5 Tagen war dasselbe bereits empfindlich gewesen und konnte Patient mit dem Ohrlöffel etwas Eiter entfernen, der möglicherweise von einem kleinen Furunkel am Eingange des Gehörgangs stammte. Darauf war das Ohr mehrere Stunden während der Jagd einem scharfen, kalten Winde ausgesetzt. Die Auskleidung des knorpeligen Gehörgangs ist heute leicht geschwellt ohne Excoriationen oder stärkere locale Vorwölbung; Trommelfell ohne entzündliche Veränderung; Tragus mit der nächsten Umgebung und die Retromaxillargegend auf Druck sehr empfindlich, der Warzentheil dagegen frei.

Die Therapie beschränkte sich auf Einführung eines mit Borsäurelösung befeuchteten Tampons.

In den nächsten Tagen nahmen die Schmerzen zu, machten das Kauen unmöglich, die Nächte schlaflos, Abends trat immer ein leichter Frostschauer und Hitze auf.

---

1) Archiv für Ohrenheilkunde. Bd. XVI. 1880. S. 311.

1) Bei allen Untersuchungen wurde eine normal auf 1,50 Meter hörbare Uhr verwendet.

15. Januar. Es erscheint etwas Blut an der macerirten vorderen Gehörgangswand, ohne dass mit dem Trichter Eiter zu entleeren ist.

16. Januar. Der Gehörgang findet sich anscheinend mit macerirter Epidermis verschlossen; in der Tiefe etwas Blut. Die Uhr wird nur beim Andrücken gehört.

Mit der Spritze lässt sich ohne Schwierigkeit und ohne Schmerzen ein vollständiger, gelblich succulenter Abguss des innersten Theiles vom knöchernen Gehörgang entfernen, an dem mit voller Deutlichkeit der spitzwinkelige Recessus, die ganze kreisförmige Begrenzung der Trommelfellperipherie und auf seiner Trommelfellfläche der Umbo, der Verlauf des Hammergriffes und sogar ein entsprechender dreieckiger Reflex zum Vorschein tritt. Stellenweise ist die Masse blutig suffundirt. In Alkohol gebracht, schrumpft sie sehr rasch zusammen, woraus hervorgeht, dass das fibrinöse Exsudat eine stark hydropische Beschaffenheit hatte.

Nach der Entfernung war der knöcherne Gehörgang und das Trommelfell gut zu überschauen und zeigten ausser einer feinrissigen Beschaffenheit des epidermoidalen Ueberzuges keinerlei auffällige Veränderungen, nur eine geringe Injection war am Trommelfell in seiner oberen Peripherie durch die rissige Epidermis durchscheinend; der knöcherne Gehörgang zeigte sich nicht durch Schwellung verkleinert, während der knorpelige sich in den letzten Tagen stärker verengt hatte. Am Trommelfell war sogar der dreieckige Reflex verschwommen sichtbar. Ein grösserer Epidermisverlust oder Ulceration war an keiner Stelle vorhanden.

Therapie: Einblasen von Borpulver und trockener Verschluss.

17. Januar. An die Entfernung des Exsudates hatte sich eine ziemlich starke seröse Secretion angeschlossen, so dass der Wattepfropf öfters entfernt werden musste. Die Spritze entfernt einen in Gestalt und Farbe ganz ähnlichen Abguss, der sich von dem gestrigen nur durch zwei, im Gehörgang weiter nach aussen verlaufende Fortsätze unterscheidet.

18. Januar. Nach Entfernung des Exsudates stellen sich jedesmal Schmerzen ein, welche besonders beim Kauen exacerbiren, während die Nacht ziemlich ruhig ist. Der seröse Ausfluss dauert ungemindert fort. Auch heute entfernt die Spritze eine grössere Fibrinmasse, welche so ziemlich die Länge des Gehörgangs hat und an ihrem innersten Theile wieder einen Abguss des Trommelfells darstellt. Der knorpelige Gehörgang ist jetzt so geschwellt an seinem Eingange, dass nur mühsam der kleinste Trichter durchzuführen ist. Im knöchernen Theil ist auch heute keine wesentliche Schwellung und keine deutliche Excoriation vorhanden; am Trommelfell normaler verschwommener Reflex wie bisher.

19. Januar. Mässige Schmerzen bestanden nur noch während des Essens. Die Spritze entfernt heute nur noch eine kleine, nicht mehr bestimmt geformte Fibrinmasse, die unter dem Mikroskop viele Rundzellen und Kerne enthält. Eine anhängende Epidermisscholle ist grossentheils überzogen von zusammenhängender ziemlich grobpunktirter Zoogloea. Aus der Schwellung am Gehörgangseingang haben sich 3 kugelige Wulste ausgebildet, die an ihrer Oberfläche bei Berührung leicht bluten, gelblich belegte Granulationen tragen und das Lumen am Eingang vollständig verschliessen. Der Ausfluss, welcher während der ganzen Zeit in

gleicher Weise fortgedauert hat, ist heute eitrig, die im Ganzen mässigen Schmerzempfindungen werden mehr äusserlich verlegt und verbreiten sich auf die ganze Schläfegegend.

In den beiden nächsten Tagen (20. und 21. Januar) schwellen die 3 Wülste ziemlich rasch ab, die granulirenden Stellen auf ihrer Höhe reinigen sich, die Absonderung scheint nur noch von diesen Stellen auszugehen; der wieder zugängliche knöcherne Gehörgang und das Trommelfell zeigen stärkere Maceration, so dass die Spritze am 23. Januar eine grössere Epidermismasse entfernen kann.

25. Januar. Auch die oberflächlichen Ulcerationen am Eingange sind wieder mit Epidermis überkleidet, der knorpelige Gehörgang ist abgeschwellt. Trommelfell und knöcherner Meatus von normalem Aussehen. Die Hörweite ist wieder auf ihren alten Stand vor dem Eintritt der acuten Erkrankung, Uhr beim Andrücken, zurückgekehrt.

2.

Furunculose.

August W., 39 Jahre alt.

9. October 1879. Furunkelgranulationen mit Wilde's Schlinge abgetragen.

12. October. Schmerzen; etwas blutig tingirtes, fibrinöses Exsudat mit der Spritze entfernt.

16. October. Seit gestern wieder Schmerzen, heute wird durch Injection ein grösseres Stück Exsudat entfernt, worauf die Uhr 15 Cm. weit gehört wird. Vordere Gehörgangswand etwas geschwellt. An der Grenze zwischen knorpeligem und knöchernem Gehörgang eine excoriirte Stelle, aus der sich ein Eiterpfröpfchen ausdrücken lässt. (Furunkel.)

3.

Furunculose.

Eusebius P., 46 Jahre alt.

30. März 1880. Seit 8 Tagen Schmerzen und Ausfluss aus dem rechten Ohr nach allgemeinem Katarrh.

32. März. Schmerzen seit gestern gesteigert, Ausfluss; im knorpeligen Meatus ein kleiner Furunkel, im knöchernen Gehörgang eine röthliche Pseudomembran. Hörweite für laute Sprache 60—70 Cm., nach Politzer's Verfahren $1^1/_4$ Meter.

2. April. Grösserer Furunkel durch Druck mit dem Trichter entleert.

4. April. Grössere Epidermismengen, keine Schmerzen.

4.

Furunculose.

Frau Lina H., 24 Jahre alt.

9. November 1880. Furunkel im linken Gehörgang.

11. November. Die Spritze entfernt ein halb erbsengrosses fibrinöses Exsudat.

15. November. Furunkelrecidive.

5.

Furunculose.

Fräulein Barbara E., 16 Jahre alt.

22. März 1882. Fibrinöses Exsudat an der vorderen knöchernen Gehörgangswand haftend, das sich leicht mit dem Trichter abschieben lässt, worauf die Stelle etwas blutet, ausserdem ein offener Furunkel im knorpeligen Gehörgang.

Bis zum 17. März vollständig Heilung. Uhr 1 Meter.

6.

Furunculose.

Dr. F., 33 Jahre alt, Assistent am pathologisch-anatomischen Institut.

14. April 1882. Furunkel im knorpeligen Gehörgang.

19. April. Kleines fibrinöses Exsudat aus dem Gehörgang entfernt. Heilung.

7.

Furunculose.

Frau H., 35 Jahre alt.

10. Juli 1882. Patientin hat die Gewohnheit, viel mit Haarnadeln das Ohr zu bearbeiten. Seit 8 Tagen Schmerzen, heute beiderseits Ausfluss. Links lässt sich ein Furunkelpfropf ausdrücken.

Therapie: Jodoform beiderseits.

11. Juli. Links Eiterung; die Spritze entfernt einen grünlichen Eiterpfropf und ein halb linsengrosses, blutig suffundirtes fibrinöses Exsudat.

8.

Furunculose.

Adelheid P., 16 Jahre alt.

2. September 1882. Furunkel im linken Meatus.

4. September. Incision und Einführung feuchtwarmer Tampons.

6. September. Es hat sich ohne wesentliche Schmerzen in der Tiefe des Meatus ein blutig suffundirtes fibrinöses Exsudat gebildet, welches mit der Spritze entfernt wird und ungefähr Erbsengrösse hat. Die Gehörgangswände sind geschwellt.

7. September. Es wird nochmals ein kleineres, blutiges Exsudat entfernt.

9.

Furunculose.

Dr. C., 28 Jahre alt, Assistent am anatomischen Institut.

19. Mai 1882. Patient stand bereits früher wegen Otitis med. catarrh. chron. links mit negativem Befund am Trommelfell in Behandlung. Die Stimmgabel wurde vom Scheitel ins kranke Ohr gehört. Seit dem 12. Mai bestehen Schmerzen bei Druck auf den Tragus. Am 2. Tage Ausfluss einiger Tropfen rahmigen Eiters, worauf die Schmerzen nachliessen und auch die frühere Hörweite sich wieder einstellte. (Furunkel.)

Vorgestern stellten sich von Neuem mässige Schmerzen bei Druck auf den Tragus ein und seit gestern besteht ein mehr seröser und reichlicher Ausfluss. In der Tiefe des Gehörgangs liegen graue Massen, von denen ein Theil, mit der Sonde entfernt, sich als blutig tingirtes fibrinöses Exsudat erweist, während der übrige Theil sich mit der Spritze nicht entfernen lässt und in der Tiefe liegen bleibt. Der Catheterismus, welcher für den Patienten subjectiv so deutlich eindringt wie sonst, ist per auscultationem nicht zu hören. Fieberbewegung ist nicht vorhanden. Uhr beim Andrücken.

20. Mai. Mit der Spritze wird ohne Schmerzen eine grössere blutige, dicke Masse entfernt.

22. Mai. Die Spritze entfernt nochmals eine gleiche Masse. Der Ausfluss ist noch immer rein serös. Statt der bisher verwendeten Borsäureinsufflationen wird von jetzt ab Jodoform eingeblasen.

26. Mai. Der Ausfluss hat sich seitdem vermindert und ist rein eitrig geworden. Im innersten Theile des knorpeligen Gehörgangs mehrere kleine Furunkel, der knöcherne Gehörgang zeigt keine wesentliche Schwellung. Uhr $2^1/_2$ Cm. Später kommt noch einmal ein Furunkel zur Entwicklung, von da an sistiren die Entzündungserscheinungen und kehrt die frühere Hörweite wieder.

10.

Otitis externa mit Blasenbildung auf dem Trommelfell und Otit. med. catarrh. acut.

Johann V., 46 Jahre alt, Nagelschmied.

16. April 1879. Auf dem oberen hinteren Trommelfellquadranten eine vorgewölbte dunkelrothe Blase. Paracentese, Entfernung einer geringen gelblichen Flüssigkeitsmenge durch Politzer's Luftdouche. Die Uhr vorher bei Berührung, wird nachher ohne Berührung gehört.

18. April. In der nächsten Nacht war Ausfluss ohne Schmerzen eingetreten, der am folgenden Tage sistirte. Die Spritze entfernt schmerzlos eine stellenweise röthliche Pseudomembran, die unter dem Mikroskop ein netzförmiges Gefüge mit einer mässigen Menge eingeschlossener Rundzellen zeigt. An der Stelle der früheren Blase befinden sich mehrere frische Blutpunkte. Uhr ohne Berührung; nach Catheterismus 2 Cm. Bis zum 2. Mai steigt die Hörweite unter andauernder Anwendung des Katheters bis auf 12 Cm. für die Uhr.

11.

Otitis externa mit hämorrhagischer Blasenbildung unter der Gehörgangsepidermis.

Katharina E., 21 Jahre alt.

18. Februar 1881. Seit 8 Tagen bestehen Schmerzen im linken Ohr, seit 5 Tagen blutiger Ausfluss. Die Epidermis der vorderen knöchernen Gehörgangswand erscheint abgehoben und schwappt als weisse Membran bei Berührung, wobei sich blutiges Serum entleert und die Blase zusammensinkt. Uhr 4 Cm. Nach Politzer's Verfahren 6 Cm.

20. Februar. Die Schmerzen dauern fort, an Stelle der Blase eine blutende Excoriation. Die Injection ist empfindlich und entfernt intensiv gelbe Fetzchen, die aus Eiter und amorphem Farbstoff bestehen, ausserdem eine dünne fibrinöse Membran.

Therapie: 2 Blutegel.

23. Februar. Die Spritze entfernt nochmals eine dünne fibrinöse Membran. Uhr vor Politzer's Verfahren 9 Cm., nachher 12 Cm.

Bis zum 26. Februar sistirt der Ausfluss.

12.

Otitis externa mit Bildung hämorrhagischer Blasen auf dem Trommelfell.

Balthasar Sch., 30 Jahre alt, Lohnkutscher.

23. Januar 1883. Seit 2 Monaten besteht Sausen ohne Schwerhörigkeit. In den letzten 2 Tagen sind links heftige pulsirende Schmerzen aufgetreten, welche ihn zu Oeleinträufelungen veranlassten. Auf der hinteren Hälfte des Trommelfells erscheint rechts eine sich scharf abhebende Blase. Links besteht etwas Ausfluss und entfernt die Injection eine kleine, erbsengrosse, flache, graue, stellenweise blutig suffundirte Pseudomembran. Dieselbe besteht aus einem sehr schönen Netzwerk mit wenig eingeschlossenen Rundzellen und ist stellenweise mit Blutfarbstoff gefärbt. Das innere Ende des Gehörgangs ist verengt und theilweise mit macerirter Epidermis gefüllt, theilweise excoriirt.

Leise Sprache rechts = $1\frac{1}{2}$ Meter, links = 8 Cm. Nach Politzer's Verfahren, welches kein Perforationsgeräusch macht, keine Hörverbesserung.

24. Januar. Links blutig seröse Secretion; Epidermismembranen und orangegelbe Schollen. Auf der vorderen unteren knöchernen Gehörgangswand liegt eine am Rand blutende Fibrinmasse, nach deren Entfernung mit der Spritze Blutung eintritt.

25. Januar. Rechts an Stelle der Blase schwarzes, eingetrocknetes Blutcoagulum; links mässige, blutig-seröse Secretion. Leise Sprache 30 Cm. Nach Politzer's Verfahren 1 Meter.

27. Januar. Links Hörweite 3 Meter für leise Sprache.

13.

Otitis externa mit Bildung hämorrhagischer Blasen auf dem Trommelfell und Gehörgang.

Georg R., 23 Jahre alt, Commis.

18. Juli 1884. Seit 3 Tagen Schmerzen und geringer Ausfluss auf dem linken Ohre; während der Nacht exacerbiren die Schmerzen und rauben den Schlaf. Patient führt die Erkrankung auf ein Bad zurück, bei welchem ihm Wasser in das Ohr gekommen. Der knöcherne Gehörgang erscheint theilweise ausgefüllt mit einer blutigen Masse. Die Injection entfernt ein geronnenes fibrinöses Exsudat, von halb durchsichtiger, gelblicher, theilweise dunkelrother Farbe, in der Form vollständig den innersten Theil des knöchernen Gehörgangs darstellend; die

wenig gekrümmte, vordere untere Gehörgangswand und ebenso die Form des Recessus deutlich erkennbar. Nach oben finden sich drei scharf umschriebene kugelige Eindrücke von dem Aussehen von Luftblasen. Bei der Untersuchung erscheint das Trommelfell erhalten, dem Hammergriff entlang und um den kurzen Fortsatz herum excoriirt und diffus geröthet. An der hinteren oberen Peripherie ragt eine kugelige, schwarze hämorrhagische Blase vor dem Trommelfell in das Gehörgangslumen herein, ähnliche kleinere Hervorwölbungen finden sich an der vorderen oberen Peripherie des Trommelfells. Diese Blasen entsprechen den Einbuchtungen im Abguss.

Stimmgabel vom Scheitel ins linke Ohr. Die ganze Umgebung des Ohres ist etwas empfindlich bei Druck und es findet sich in der Fossa retromaxillaris ein kleines Drüsenpacket, das aber schon früher vorhanden gewesen sein soll. Die hämorrhagische Blase entleert beim Einstechen etwas Blut und sinkt zusammen.

19. Juli. Wenig Schmerzen; heute Morgen wenig wässriger Ausfluss. Die Spritze entfernt wieder eine an Gestalt ganz ähnliche hydropische Fibrinmasse wie gestern. Die hämorrhagische Blase ist noch abgeflacht vorhanden.

20. Juli. Heute Nacht keine Schmerzen, etwas stärkerer seröser Ausfluss. Die Injection entfernt wieder ähnliche Massen; starke Epidermisproduction im knöchernen Meatus.

21. Juli. Keine Schmerzen, Ausfluss besteht noch, die Spritze entfernt ein ganz kleines fibrinöses Exsudat und mehrere orangegelbe Schollen. Das Trommelfell ist nur noch mässig injicirt, die Blase im Meatus verschwunden. Hörweite $3\frac{1}{2}$ Meter für leise Sprache.

22. Juli. Ausfluss minimal, einige kleine gelbe Schollen und weisse Epidermisfetzen. Retromaxillardrüse sehr verkleinert.

24. Juli. Ausfluss sistirt, Trommelfell abgeblasst; Hörweite über 5 Meter für leise Sprache.

14.

Gehörgangsgranulationen.

Frau Therese Sch., 29 Jahre alt.

18. Februar 1882. Seit 4 Wochen bestehen Schmerzen und Ausfluss auf dem rechten Ohr. Die Spritze entfernt eine ungefähr haselnussgrosse Partie concentrischer Epidermis. Die Entfernung mit der Spritze war sehr schmerzhaft und veranlasste eine Ohnmacht. Ein Theil der Epidermis bleibt in der Tiefe liegen.

19. Februar. In der Nacht wieder heftige pulsirende Schmerzen. Unter der theilweise mit der Sonde entfernten Epidermisdecke erscheint die Gehörgangswand rothglänzend und gewuchert.

20. Februar. Schmerzen geringer, an der hinteren knöchernen Gehörgangswand kommt heute ein kleiner Polyp zum Vorschein mit schmaler Basis, der mit Argent. nitr. in Substanz kauterisirt wird und dabei abreisst. Kurzer Fortsatz und Hammergriff sichtbar. Uhr 12 Cm.

Bis zum 24. Februar bestand etwas stärkerer Ausfluss ohne Schmerzen,

die Spritze entfernt eine kleine graue, stellenweise rothe Pseudomembran von der Stelle, wo der Polyp kauterisirt war. Bis zum 13. März steigt die Hörweite auf 40 Cm. für die Uhr.

15.

Otomycosis.

Herr Xaver V., 43 Jahre alt.

10. November 1878. Seit 4 Tagen heftige Schmerzen auf dem rechten Ohr, seit vorgestern besteht geringer Ausfluss, zugleich continuirliches Sausen ohne Pulsation; seit heute auch links Schmerzen. Patient ist schon seit früher etwas schwerhörig und litt öfters an Ohrensausen. Im rechten Gehörgang vertrocknetes, im linken flüssiges Secret an den Wänden. Die Spritze entfernt rechts einen zusammenhängenden, stellenweise roth gefärbten Abguss des Gehörgangs mit halbdurchsichtigem, abgerundetem und sich allmählich verjüngenden Rande, dem Recessus entsprechend. Uhr rechts beim Andrücken, links 2 Cm.

Die äusseren Theile des Abgusses bestehen aus verfetteter Epidermis, der grössere Theil der Masse jedoch aus roth durchzogenem, geronnenem Fibrin, theils feingranulirt, theils netzförmig, mit rundlichen Coccusherden. Die Fibrinmassen schliessen hie und da Mycelschläuche und einzelne Capitula ein, welche rudimentäre Sterigmata tragen. Nach Entfernung des Exsudatpfropfes finden sich rechts in der Tiefe noch einige weisse, theilweise blutig gefärbte Schollen, welche im Verein mit einer leichten Schwellung im knöchernen Meatus, der ein gleichmässig nach der Tiefe zunehmendes tiefes Roth zeigt, die Aussicht auf das Trommelfell behindern.

19. November. In den ersten Tagen fand noch etwas blutige Secretion statt, heute zeigt sich das Trommelfell ziemlich normal. Uhr 40 Cm.

16.

Otomycosis und Furunculose.

Herr St., 28 Jahre alt, Cafetier.

7. März 1882. Seit 8 Tagen bestehen Schmerzen und seit 4 Tagen Ausfluss aus dem linken Ohr. Vor 8 Tagen veranlassten die Schmerzen den Patienten öfters Mandelöl einzugiessen. Heute Nacht Schlaflosigkeit; im knöchernen Gehörgang findet sich eine Wucherung von Aspergillus nigricans und nach dessen Entfernung starke Epidermisauflagerung auf dem knöchernen Gehörgang und dem Trommelfell. Leise Sprache 4 Meter.

9. März. Spaltförmige Verengerung des Gehörgangs durch Schwellung; an seiner oberen Wand lässt sich ein Eiterpfropf ausdrücken.

12. März. Nochmals ein Eiterpfropf aus einem Furunkel ausgedrückt.

14. März. Die Spritze entfernt Eiter und eine Pseudomembran.

15. März. Neuer Furunkel.

18. März. Die Eiterung sistirt. Uhr 85 Cm.

17.

Otitis externa nach Einleitung von Dämpfen.

Johann F., 42 Jahre alt, Wagenwärter.

30. März 1880. Linker Gehörgang stark geschwellt, Epidermis durch Dämpfe, Oeleinträufelungen u. s. w. macerirt. Uhr wird nicht gehört, nach Catheterismus bei leichter Berührung.

2. April. Seit gestern Ausfluss ohne Schmerzen, die Spritze entfernt eine blutige Pseudomembran mit Trommelfellabdruck. Patient wurde von da ab nicht mehr gesehen.

18.

Otitis externa traumatica beiderseits.

Herr T., 43 Jahre alt.

7. September 1878. Die Spritze entfernt einzelne Fibringerinnsel; leichte Schmerzen. Die Trommelfelle sind nur theilweise sichtbar und mit weissen Stellen besetzt. Hörweite für die Uhr rechts 17 Cm., links 12 Cm. Patient wurde nur einmal gesehen.

19.

Fremdkörper und Trauma des äusseren Gehörgangs.

Josephine R., 4 Jahre alt.

4. Mai 1883. Patientin hat sich ein sogenanntes Palmkätzchen ins rechte Ohr gesteckt, welches bereits von anderer Seite bis in den Recessus geschoben, mit der Spritze nicht zu entfernen war.

5. Mai. Der Fremdkörper wird unter Narkose mit dem Löffel entfernt, wobei die vordere untere knöcherne Gehörgangswand gestreift wurde und etwas blutete.

10. Mai. Patientin hat etwas Schmerzen und Ausfluss gehabt. Die Spritze entfernt ein fibrinöses Exsudat mit blutiger Suffusion und von ödematös durchsichtiger Beschaffenheit, welches einen Abguss des Recessus darstellt. Die vordere untere Gehörgangswand erscheint an einer kleinen Stelle excoriirt. Das Trommelfell ist mit Ausnahme einer Injection der Hammergriffgefässe von ziemlich normalem Aussehen. Flüstersprache auf Zimmerlänge.

17. Mai. Trommelfell und Hörweite normal.

20.

Otitis media catarrhalis acuta(?)

Privatier R., 40 Jahre alt.

5. April 1879. Patient hat seit einigen Wochen an heftigem Nasenkatarrh mit Verstopfung der Nase mit schleimig-eitriger Secretion und Eingenommenheit der Stirn gelitten, vor 8 Tagen heftige Kopfschmerzen, die sich bald auf das rechte Ohr concentrirten und mit fortwährendem Pulsiren einhergingen. Die Behandlung seines homöopathischen Arztes bestand in Einträufeln von Milch und Oel. Seit 3 Tagen Schmerzen

geringer, Pulsation noch vorhanden. Die Tiefe des knöchernen Gehörgangs zeigt sich von einer grauen Masse erfüllt. Uhr wird nicht gehört.

6. April. Die Injection entfernt eine dicke röthlich-graue Membran. In der Tiefe des Gehörgangs weisse Epidermis, welche nur die hintere Hälfte des Trommelfells überschauen lässt. Uhr beim festen Andrücken; nach Politzer's Verfahren 1 Cm.

Unter Anwendung der Luftdouche steigt die Hörweite bis zum 17. Mai auf 90 Cm. für die Uhr.

21.

Otit. med. catarrh. acuta, später Otit. med. purulenta acuta.

Georg H., 50 Jahre alt.

15. Juli 1881. Patient klagt seit 4 Tagen über Schwerhörigkeit und Schmerzen im rechten Ohr, die Nachts theilweise den Schlaf rauben. Uhr beim Anlegen; Stimmgabel vom Scheitel ins rechte Ohr. Das Trommelfell erscheint dunkelgrau, in der Umgebung des kurzen Fortsatzes und dem Hammergriff entlang injicirt, im Ganzen etwas vorgewölbt; der Gehörgang ist trocken. Der Catheterismus dringt mit Flüssigkeitsgeräusch ein und verbessert die Hörweite auf $2^1/_2$ Cm. für die Uhr. Die durch diesen Befund indicirte Paracentese des Trommelfells im hinteren unteren Quadranten, welche unter antiseptischen Cautelen gemacht wird, entleert eine ziemliche Menge halbdurchsichtigen visciden Secretes.

16. Juli. Patient hat während der Nacht ziemlich viel Schmerzen gehabt und es besteht ein profuser, seröser Ausfluss. Im knorpeligen Gehörgang finden sich Massen von intensiv orangegelber Farbe, welche gestern nicht vorhanden waren. Unter dem Mikroskope bestehen dieselben grösstentheils aus Eiterzellen, zwischen denen grosse Mengen von Körnchenconglomeraten liegen, welche als die Träger der gelben Farbe erscheinen. Die Epidermisschicht auf dem Trommelfell erscheint gequollen und weisslich.

17. Juli. Mässige Schmerzen, besonders nach der Injection; auch heute wieder gelbe Massen; ausserdem entfernt die Spritze schleimigeitrige Flocken und ein grösseres fibrinöses Exsudat, welches den innersten Theil des Gehörgangs und das Trommelfell im Abdruck darstellt. Dasselbe ist succulent, von weisslicher Farbe mit röthlichen Einlagerungen. Die nach aussen gelegenen dünneren Partien, die jedenfalls den Gehörgangswänden angelegen haben, enthalten die beschriebenen gelben Stellen. Gehörgang und Trommelfell sind von macerirter Epidermis bedeckt, wo diese fehlt, erscheint letzteres roth und etwas succulent. Die Uhr wird nicht, nach Politzer's Verfahren, das noch Perforationsgeräusch macht, bei Berührung gehört.

18. Juli. Wenig Schmerzen, Ausfluss profus und wässrig. Im Gehörgang liegt am Boden noch etwas Borsäure, die ebenso, wie die Gehörgangswände, von intensiv gelben Secretmassen überzogen ist. Die Spritze entfernt ein etwas kleineres fibrinöses Exsudat, von ähnlicher Gestalt wie gestern und eine Menge von gelben Partikeln. Die Uhr wird nicht gehört. Nach Entfernung des Exsudates erscheint das Trommelfell mit weisser Epidermis bedeckt, auf der gelbe Flecken sich befinden, die

sich mit Watte abwischen lassen und letztere intensiv gelb färben. Politzer's Verfahren macht feines Perforationsgeräusch und entleert etwas trüb seröses Secret aus der Paukenhöhle, worauf die Uhr ohne Berührung gehört wird.

19. Juli. Schmerzen unbedeutend, in der Tiefe neuer gelber Belag. Die Spritze entfernt ein wieder etwas kleineres fibrinöses Exsudat. Kein Perforationsgeräusch mehr.

20. Juli. Wieder ein kleines Exsudat mit der Spritze entfernt; die Epidermis erscheint am ganzen Trommelfell intact, dagegen findet sich am innersten Theil des knöchernen Gehörgangs nach hinten unten eine rothe anscheinend epidermislose Stelle.

21. Juli. Flüssige Secretion sehr unbedeutend; auch heute lässt sich noch ein kleines fibrinöses Exsudat und eine gelbe Scholle entfernen. Das Exsudat war im hinteren unteren Winkel des Trommelfells und Gehörgangs gelegen; nach Entfernung keine deutliche Excoriation an dieser Stelle.

22. Juli. Die Spritze entfernt blos mehr gelbe Plättchen, kein Fibrinexsudat mehr. In der Umgebung der Paracentesenstelle im hinteren unteren Quadranten liegt eine weisse, runde scharfumgrenzte Stelle mit röthlichem Centrum. Die mit Watte umwickelte Sonde wischt den weissen aus Epidermis bestehenden Belag leicht ab und es bleibt nur ein blassrother Flecken zurück. Politzer's Luftdouche treibt etwas gelblich seröse Flüssigkeit in den äusseren Gehörgang, worauf die Uhr bei Berührung gehört wird.

24. Juli. Absonderung gering gefärbt, die Watte noch immer intensiv gelb, auch in der Tiefe intensiv gelbe Plättchen; Trommelfell ziemlich abgeblasst; an der Paracentesenstelle findet sich ein scharf gezeichneter, weisser, etwas erhabener Ring mit rothem Centrum von $1^1/_2$ bis 2 Mm. Durchmesser, der sich ebenso wie gestern abwischen lässt. Politzer's Verfahren macht heute wieder starkes Perforationsgeräusch, worauf gelblich seröse Flüssigkeit sich im Gehörgang findet und die Uhr $3^1/_2$ Cm. gehört wird.

26. Juli. Seit 2 Tagen weder Sausen noch Schmerzen; die Spritze entfernt noch gelbe Plättchen; der weisse Fleck am Trommelfell hat sich verkleinert. Politzer's Verfahren macht feines Perforationsgeräusch ohne Flüssigkeitsentleerung.

28. Juli. Der Gehörgang ist trocken, am Trommelfell eine kleine weisse, erhabene Stelle im hinteren unteren Quadranten; keine Gelbfärbung mehr. Politzer's Luftdouche macht kein Perforationsgeräusch mehr und steigert die Hörweite auf 7 Cm. für die Uhr; bis zum 1. August steigt dieselbe auf 12 Cm., seiner früheren vor der Krankheit bei anderer Gelegenheit constatirten Hörweite entsprechend.

22.

Otitis media catarrh. acuta, später purulenta.

Otto von P., 8 Jahre alt.

25. Januar 1883. Seit heute Morgen bestehen heftige Schmerzen im linken Ohr. Abends hohes Fieber (über 40^0 in axilla), Trommelfell

in der hinteren Hälfte von himbeerartigem, prominenten Aussehen. Paracentese entleert reichlich schleimiges Secret.

26. Januar. Temperatur niedriger.

27. Januar. Temperatur Morgens 38,0°, Abends 38,2°. Eine weissliche rundliche Masse in der Tiefe des Gehörgangs sichtbar, heute kein Perforationsgeräusch mehr zu hören.

28. Januar. Temperatur Morgens 38,0°, Abends 37,5°. Die Spritze entleert eine erbsengrosse, blutig suffundirte Pseudomembran, hierauf wieder dünnes Perforationsgeräusch hörbar. Im Recessus liegen noch einzelne feste weisse Massen. Die Injection ist jedesmal schmerzhaft.

29. Januar. Mit der Spritze werden etwas blutige Massen entfernt.

30. Januar. Das Trommelfell ist sichtbar, diffus roth und glänzend, in der hinteren Hälfte ist eine kleine längs-ovale Perforation. Vorn oben haftet noch weissliches Fibrin.

Bis zum 3. Februar besteht noch Ausfluss; die Spritze, welche bisher blutige Secretflocken entfernt hatte, entleert heute orangegelbe Flocken.

5. Februar. Keine Otorrhoe mehr, die kleine Oeffnung ist scharf markirt, mit einem schneeweissen, etwas dickeren Epidermisrand umgeben. Nach der Injection erscheint oben, wo immer noch etwas Exsudat gehaftet hatte, jetzt ebenfalls ein weisser runder Epidermisfleck, ungefähr der Stelle des kurzen Fortsatzes entsprechend, in dessen Mitte ein frisches Tröpfchen Blut haftet. Flüstersprache 5 Meter.

14. Februar. Oeffnung geschlossen. Uhr $1\frac{1}{4}$ Meter.

23.

Otitis media catarrhalis acuta mit Tubenaffection.

Joseph W., 13 Jahre alt, Schreinerskind.

13. Mai 1883. Links Hörweite 4 Cm. für leise Sprache. Seit 8 Tagen bestehen heftige Schmerzen im linken Ohr; 5 Tage wurden Kamillendämpfe angewandt. In der Tiefe des verengerten Gehörgangs liegt Secret. Die Spritze entfernt eine blutig tingirte, dicke, fibrinöse Membran. Die Gehörgangswände sind in der Tiefe stark geschwollen, der innerste Theil des knöchernen Gehörgangs ist noch ausgefüllt mit fibrinösem Exsudat. Politzer's Verfahren macht kein Perforationsgeräusch.

5. Mai. Kein Secret mehr, das Trommelfell ist stark diffus geröthet, der Hammergriff noch unsichtbar, kein Perforationsgeräusch. Leise Sprache 30 Cm.

9. Mai. Trommelfell frei, diffus geröthet, deutlich eingesunken. Leise Sprache 25 Cm. Nach Politzer's Verfahren ist das Trommelfell vorgewölbt. Leise Sprache $1\frac{1}{4}$ Meter.

24.

Otitis media purulenta acuta.

Johann R., 50 Jahre alt, Maurer.

3. Januar 1877. Patient leidet seit 8 Tagen an heftigen Schmerzen

auf dem rechten Ohr und war bisher anderwärts mit warmen Wasser- und Milchinjectionen behandelt. Im Hintergrunde des Gehörgangs liegt eine weisse Masse, die sich nur theilweise mit der Spritze entfernen lässt, ein grösserer Theil bleibt am hinteren Theil des Trommelfells haften, unter dem ein pulsirender Reflex sichtbar ist. Patient hat schon früher nicht ganz normal gehört, jetzt wird die Uhr rechts gar nicht, links auf einige Zoll gehört. Die Stimmgabel tönt vom Scheitel ins kranke Ohr.

Die mikroskopische Untersuchung der entfernten Masse ergab ein charakteristisches Fasernetz ohne Mikrokokken.

4. Januar. Trotz dreier Blutegel auf das Ohr war die Nacht schlaflos wegen heftiger pulsirender Schmerzen, die über die ganze rechte Kopfhälfte ausstrahlten. Seit gestern reichlicher sero-purulenter Ausfluss.

Therapie: Salicylalkohol 0,8 : 100.

5. Januar. Mässige pulsirende Schmerzen sind noch vorhanden; sero-purulenter Ausfluss; Perforationsgeräusch; eine excoriirte Stelle in der Tiefe des knöchernen Gehörgangs.

7. Januar. Reichlicher eitriger Ausfluss; keine Schmerzen. Die Uhr wird rechts nicht gehört. Patient blieb aus der Behandlung fort.

25.

Otitis media purulenta acuta.

Frau N., 34 Jahre alt, Bauernwirthsfrau.

21. März 1882. Vor 3 Monaten Eiterung aus dem linken Ohr, die nur 5 Tage dauerte; jetzt seit 14 Tagen von neuem Schmerzen, seit 4 Tagen erneute Eiterung. Die Spritze entfernt eine kleine Pseudomembran. Im hinteren unteren Quadranten findet sich eine Perforation im Trommelfell; im Recessus eine Wucherung, welche vom Trommelfell ausgeht.

Patientin wurde nur einmal gesehen.

26.

Otitis media purulenta acuta.

Margarethe F., 20 Jahre alt, Köchin.

29. December 1882. Patientin erkrankte vor 2 Tagen mit heftigen Schmerzen im linken Ohr, die den Schlaf raubten. Leise Sprache links 3 Meter, nach Catheterismuss 7 Meter; Stimmgabel vom Scheitel ins linke kranke Ohr; Trommelfell diffus geröthet und stark vorgewölbt.

4. Januar 1883. Entleerung einer Pseudomembran.

5. Januar. Rein eitriges Secret; viel Epidermisschollen; Trommelfell gleichmässig diffus injicirt; Hammer und dreieckiger Reflex nicht sichtbar. Die Injectionen sind schmerzhaft. Politzer's Verfahren macht Perforationsgeräusch. Leise Sprache 50 Cm.

8. Januar. Der Ausfluss steht, der knöcherne Gehörgang ist noch diffus geröthet, das Trommelfell ist von diffus graurother Farbe, der kurze Fortsatz deutlich, normaler Reflex noch fehlend.

27.

Otitis media purulenta acuta post scarlatinam.

Waldemar v. E., 4 Jahre alt.

29. Januar 1885. Vor 4 Tagen Scharlachexanthem und einzelne weisse Follikel auf den Tonsillen. Vor 2 Tagen Schmerzen im rechten Ohr; seit 1 Tag Krusten von vertrocknetem serös-albuminösen Ausfluss; direct unter der Muschel eine erbsengrosse Drüse, die auf Druck schmerzhaft ist. Der Gehörgang ist ziemlich stark geschwellt und in der Tiefe durch eine am Boden liegende Masse verschlossen, die sich nach Entfernung mit der Spritze als ein circa 1 1/2 Cm. langes, blutig suffundirtes, fibrinöses Exsudat erweist.

30. Januar. In der Tiefe liegt wieder die gleiche, mit ihrem zugeschärften Rande bis in den knorpeligen Gehörgang reichende, blutige Membran. Ausfluss reichlich, serös.

2. Februar. Die Injectionsflüssigkeit fliesst im Strome durch die Nase, der Ausfluss ist inzwischen rein eitrig geworden. Der Gehörgang in der Tiefe noch geschwellt und etwas granulirend. Bis zum 12. Februar wird das Secret schleimig-eitrig; etwas Eiweiss im Urin.

Auch am 25. März noch geringe schleimig-eitrige Secretion, die sich in den nächsten Wochen unter Fortsetzung der antiseptischen Behandlung bis auf Spuren verlor. Die untere Hälfte des Trommelfells ist zerstört; die Hörweite für leise Sprache beträgt 12 Cm.

(Der 6jährige Bruder des Patienten erkrankte am 8. Februar ebenfalls an Scharlach mit follicularer Mandelentzündung, 3 Tage später trat linksseitige eitrige Mittelohrentzündung auf, welche ohne Bildung von fibrinösen Exsudaten einherging, aber in wenigen Tagen das Trommelfell total zerstörte, so dass nur mehr der für die Sonde nackt anzufühlende Hammergriff vorlag.

Am 26. Februar ging derselbe an einer den Scharlach complicirenden Pneumonie zu Grunde.)

28.

Otit. med. pur. chron. post scarlat. mit Wucherungen aus der Paukenhöhle.

Otto G., 15 Jahre alt.

26. December 1876. Patient leidet seit dem 9. Jahre nach Scharlach und Diphtherie an Schwerhörigkeit mit totalem Defect beider Trommelfelle. Hörweite rechts 15 Cm., links 7 Cm. für leise Sprache.

Die Wucherungen rechts werden mit der Schlinge abgetragen und beiderseits mit Argent. nitric. in Substanz kauterisirt.

30. December. Links Kauterisation mit Argent. nitr. in Substanz.

2. Januar 1877. Rechts seit 2 Tagen mässige Schmerzen; das Ohr ist besonders bei Druck auf den Tragus und die Gegend unter dem Ohrläppchen empfindlich. In der Tiefe des Gehörgangs liegt eine weissliche Masse, die sich leicht und ohne Schmerzen mit der Spritze entfernen lässt und aus einem derben, schwer zerzupfbaren, weissen cylindrischen Pfropf von 12 Mm. Länge und 5 Mm. Dicke mit anhaftenden Eiterflocken besteht. Die Wände des Gehörgangs sind ziemlich stark geschwellt.

Der entfernte Pfropf zeigt unter dem Mikroskope ein deutliches Fasernetz, zwischen welchem Eiterzellen eingelagert sind.

6. Januar. Im rechten Gehörgang sind die Wände abgeschwellt, es besteht nurmehr geringe eitrige Secretion und keine Schmerzen.

29.

Otit. med. purul. chronic. post scarlatinam mit Polypenbildung.

Mathias K., 24 Jahre alt, Bedienter.

13. November 1882. Otitis media purul. chron. rechts seit seinem 5. Jahre nach Scharlach. Der knöcherne Gehörgang ist fast in toto ausgefüllt von einem grossen Polypen, der in mehreren Partien abgetragen und dessen Basis mit Tinct. ferr. sesquichlorati kauterisirt wird.

15. November. Nachdem Patient Tags zuvor einige Male Stiche im Ohr gefühlt hatte, entfernte die Spritze eine rinnenförmige, theilweise blutig suffundirte, halbdurchsichtige Pseudomembran, worauf geringe Blutung eintritt. In der Tiefe war noch ein derber Polypenstumpf zurückgeblieben.

Im Laufe der nächsten 4 Tage bildeten sich successive vier weisslich runde Plaques, theilweise mit rothen Centren an der vorderen Gehörgangswand, die sich allmählich bis zu 2 bis 3 Mm. im Durchmesser vergrösserten und theilweise noch von einer weiteren weissen Linie umgeben waren. Mit der Sonde liess sich die weisse Masse leicht wegschieben und bestand aus Epidermiszellen zum Theil mit den abenteuerlichsten Fortsätzen, zum Theil kleineren jungen Epidermiszellen. Die Zellenkerne selbst waren von einem durchsichtigen Hof umgeben. Schleimig-eitrige Secretion, einige orangegelbe Plättchen.

20. November. Der Polypenrest wird abgetragen.

23. November. Fast keine Secretion mehr; die weissen Plaques sind grösstentheils verschwunden.

30.

Otit. med. purul. chron. mit Polypenbildung.

Martin B., 51 Jahre alt, Schreiner.

2. November 1883. Seit Kindheit bestand beiderseits Ausfluss. Patient hört seit mehreren Jahren links nichts mehr, rechts versteht er laute Sprache nur unsicher in nächster Nähe, doch soll die Hörweite auf diesem Ohr sehr wechseln.

Otitis media purul. chron. rechts mit Polypenbildung, links Residuen von Otitis media purul. chron. mit persistirender Perforation. Der mehrfach gelappte Polyp scheint von der hinteren oberen, knöchernen Gehörgangswand zu entspringen.

3. November. Der Polyp wird auf 3mal mit der Schlinge abgetragen und die Basis mit Liquor ferr. sesquichlorati kauterisirt.

4. November. Etwas fibrinöses Exsudat; kein wesentlicher Ausfluss.

7. November. Die Basis des Polypen noch immer geschwellt und mit Belag bedeckt; kein Ausfluss.

8. November. Die Polypenbasis ist abgeschwellt und gereinigt.

12. November. Die ungefähr linsengrosse, längsovale Perforation in der hinteren Trommelfellhälfte persistirt, um dieselbe herum und noch eine kleine Strecke über die hintere Gehörgangswand ist die Cutis glänzend und etwas über das Niveau erhaben, gewuchert. Laute Sprache 3 Cm.; beiderseits Perforationsgeräusch. Unter der Beobachtung bis zum 17. November hat sich kein Ausfluss mehr gezeigt, die Hörweite ist bis auf 12. Cm. für leise Sprache gestiegen.

31.

Genuine Otitis externa crouposa.

Frau Bezirkscommissär Z., 30 Jahre.

30. Mai 1880. Seit 8 Tagen Schmerzen im rechten Ohr; Epidermis durch Kamillendämpfe macerirt. Uhr beim Anlegen, Stimmgabel von der Stirn stärker nach rechts.

31. Mai. Eine Auflagerung auf dem Trommelfell und Flüssigkeitspulsation.

2. Juni. Fibrinöser Abguss durch Injection entfernt; am Trommelfell im hinteren oberen Quadranten eine längsovale rothe, etwas vorgewulstete Stelle, sonst weisslicher Epidermisbelag. Keine wesentlichen Schmerzen. Uhr 7 Cm.

4. Juni. Die rothe Stelle am Trommelfell ist abgeblasst. Uhr 10 Cm.

Bis zum 12. Juni steigt die Hörweite für die Uhr auf 75 Cm.

32.

Genuine Otitis externa crouposa.

Oloff St., 30 Jahre alt.

8. Juli 1880. Seit 8 Tagen Schmerzen und etwas Ausfluss auf einem Ohr. Mit der Pincette lässt sich ein dünner Strang von fibrinösem Exsudat entfernen. Uhr $3^1/_2$ Cm.

9. Juli. Grössere blutige Scholle mit der Spritze entfernt. Uhr 50 Cm. Am Trommelfell eine leicht blutige, kleine, erhabene Stelle, die den Hammergriff deckt.

10. Juli. Mässige Schmerzen während der Nacht. Eine Pseudomembran entfernt.

11. Juli. Ebenso.

13. Juli. Schmerzen gering, die Spritze entfernt Eiter, Epidermis und eine kleine blutige Fibrinflocke.

Bis zum 18. Juli Uhr 43 Cm.

33.

Genuine Otitis externa crouposa.

Jakob M., 38 Jahre alt, Bahnbediensteter.

21. März 1881. Vor 3 Tagen Morgens starke Schmerzen im rechten Ohr, so dass die Augen thränten; 2 Blutegel am Abend verschafften etwas Erleichterung. Stiche und Pulsation bestehen noch. Im hinteren oberen Trommelfellquadranten findet sich eine dunkelrothe Vorwölbung.

Im Spalt zwischen dieser Vorwölbung und der vorderen unteren Gehörgangswand ein pulsirender Flüssigkeitsreflex. Hörweite für leise Sprache 7 Cm. Politzer's Luftdouche macht kein Perforationsgeräusch.

22. März. Blutige Fibrinmassen und freie Eiterzellen mit verfetteten Epidermiszellen entfernt.

25. März. Von Neuem ein halblinsengrosses fibrinöses Exsudat mit der Spritze entfernt; hinten unten am Trommelfell findet sich eine blutige Stelle.

Von da ab keine Secretion mehr; die Hörweite findet sich bei einer späteren Untersuchung (1. October 1881) 58 Cm. für die Uhr.

34.

Genuine Otitis externa crouposa.

M. Z., 40 Jahre alt, Kreisthierarzt.

19. April 1882. Schmerzen mit etwas Secretion, die Uhr wird nicht gehört.

22. April. Ausfluss besteht fort, daneben geringe Blutung.

28. April. Die Spritze entfernt unter Blutung eine Pseudomembran.

Bis zum 9. Mai wird die Uhr wieder auf $2\frac{1}{2}$ Cm., nach Angabe des Patienten, wie früher gehört.

35.

Genuine Otitis externa crouposa.

Joseph Sch., 30 Jahre alt, Taglöhner.

19. Mai 1883. Links eine kleine, anscheinend polypöse Wucherung an der unteren Gehörgangswand, früher keine Eiterung, dagegen in den letzten 6 Tagen Schmerzen. Die mit der Schlinge entfernte anscheinende Wucherung erweist sich als fibrinöses Exsudat.

Bis zum 23. Mai keine Eiterung mehr.

Wenn wir die Hauptsymptome sowohl dieser neuen, als auch der ersten drei von Dr. Bezold und der von Cerruti veröffentlichten Krankengeschichten kurz zusammenfassen, so ergibt sich, dass es immer dieselben, entweder neben einer anderen Ohrerkrankung oder spontan auftretenden, mehr oder weniger heftigen Krankheitserscheinungen: pulsirende Schmerzen, starke Herabsetzung des Hörvermögens und Völle im Ohr, waren, welche dann mit einer ein- oder mehrmaligen Bildung von fibrinösem Exsudat mit Localisation auf der Oberfläche des Trommelfells oder der Gehörgangswände einhergingen. Die Pseudomembranen liessen sich gewöhnlich leicht unter mehr oder weniger heftigen Schmerzen und häufig unter geringer Blutung mit Spritze oder Pincette entfernen und stellten, wenigstens die grösseren, genaue Abgüsse des äusseren Gehörgangs dar, so dass man an denselben alle Einzelheiten des Gehörgangs und Trommelfells, Recessus,

Umbo, sogar den dreieckigen Reflex wie an einem Corrosionspräparate im umgekehrten Bilde erkennen konnte. Nach ein- oder mehrmaliger Wiederholung der fibrinösen Exsudation, wobei jedoch die später gebildeten Membranen meistens kleiner und unvollkommene Abgüsse waren, trat nach kurzer Zeit vollständige Restitutio ad statum quo ante ohne Narbenbildung ein, wenn auch die Stellen, denen das Exsudat aufgesessen, noch kurze Zeit geröthet und geschwellt oder leicht excoriirt erschienen. Im frischen Zustande sind die Pseudomembranen durch ihre eigenthümliche, weissgelbliche, halbdurchsichtige Farbe, theilweise mit blutigen Suffusionen, ihre sulzige Beschaffenheit und den Widerstand, den sie beim Zerzupfen mit Nadeln bieten, so charakteristisch, dass man schon hieraus die Diagnose fast mit Sicherheit stellen kann. Die von mir ausgeführte mikroskopische Untersuchung hat denn auch in allen Fällen dieselbe mit voller Evidenz bestätigt. An der Luft oder in Alkohol aufbewahrt werden sie schon nach sehr kurzer Zeit mehr weiss und schrumpfen durch Wasserabgabe zur Hälfte und weniger ihres ursprünglichen Volumens zusammen, so dass sie nur mehr unvollkommen die früheren Formen erkennen lassen.

Ausserdem wurde noch bei allen Kranken eine mehr oder weniger reichliche Secretion beobachtet, welche, wenn sie nicht durch die complicirende Krankheit modificirt wurde, bei den genuinen Fällen einige Tage serös war, allmählich in eine eitrige überging, um dann nach wenigen Tagen ganz zu verschwinden.

An die Secretion schloss sich dann noch sehr oft eine starke Epidermisabstossung an, so dass zuweilen fast das ganze Gehörgangslumen eingenommen erschien.

Die mikroskopische Untersuchung der Membranen, welche in vielen Fällen kurz nach ihrer Entfernung von Dr. Bezold angestellt und bei 31 Fällen von mir in über 500 nach verschiedenen Methoden gefärbten Schnitten wiederholt wurde, ergab überall fast genau denselben Befund: ein zierliches feines, zuweilen etwas gröberes Netzwerk mit oft mehr, oft weniger eingeschlossenen plattenförmigen Epidermiszellen und Rundzellen, welche jedoch nicht gleichmässig durch das ganze Präparat vertheilt waren.

Von den beiden beigefügten Abbildungen zeigt Fig. 1 (s. Tafel) ein gröberes Fasernetz ohne Rundzellen und Epidermiszellen, während Fig. 2 (s. Tafel) ein feineres Netz mit einzelnen Rundzellen und angedeuteten Kernen darstellt. Beide sind bei 1110facher Vergrösserung gezeichnet.

Die Anwesenheit von Mikrokokken, wie sie bei den frisch unter-

suchten Membranen einzeln oder in Haufen von Dr. Bezold und Dr. Schweninger[1]) gefunden waren, konnte ich nie bestimmt nachweisen, obwohl ich mit der Zeiss'schen Oelimmersion 1/18 untersuchte, so dass dieselben einen nur zufälligen secundären Befund zu bilden scheinen, indem dieselben sich bei der fibrinösen Exsudation entweder auf dem Trommelfell befunden und von dem Exsudat abgehoben und eingeschlossen wurden, oder sich auf den schon ausgeschiedenen Exsudaten gebildet und weiter entwickelt haben.

In der letzten Zeit, als diese Arbeit schon fast fertig war, hatte ich noch Gelegenheit, ein ganz frisches croupöses Exsudat zu untersuchen und da fand sich denn, dass die äussere Schicht der Membran fast nur aus Zoogloea neben den verschiedenen anderen Formen von Mikroorganismen bestand, während die tieferen Schichten frei befunden wurden.

Ein eigenthümlicher Befund, nämlich das öftere nachherige Vorkommen von intensiv gold- oder orangegelben Schollen oder Plättchen, den wir in unseren Krankengeschichten 4 mal notirt finden, muss noch in Erwägung gezogen werden. Die Plättchen erweisen sich unter dem Mikroskop als aus einer Menge Eiterzellen mit zwischenliegenden Körnchen bestehend, welche als die Träger des Farbstoffes erscheinen. Wahrscheinlich sind dieselben ein Zersetzungsproduct des Blutes, Eisenoxydhydrat; dabei ist es jedoch noch unerklärlich, durch welche chemische Processe sich dasselbe bildet, da sie sich jedesmal in sehr kurzer Zeit (in der 21. Krankengeschichte 8 mal) in wenigen Tagen erneuerten. Welches chemische Agens diesem Vorgange zu Grunde liegt, konnte bis jetzt nicht nachgewiesen werden.

Ehe ich auf die Aetiologie dieser Krankheit eingehe, will ich die ätiologischen Momente, wie sie sich aus den Krankengeschichten ergeben, zusammenstellen. Wir finden als solche verzeichnet:

I. Krankheiten des äusseren Ohres		19 mal
Furunculose	9 mal	
Otit. ext. mit Blasenbildung	4 =	
Gehörgangsgranulationen	1 =	
Otomycosis	2 =	
Otit. ext. durch Lähmungen	1 =	
Otit. ext. traumat.	2 =	
II. Krankheiten des Mittelohres		11 =
Otit. med. catarrh. acut.	4 mal	
Otit. med. pur. acut.	4 =	
Otit. med. pur. chron.	3 =	
III. Genuine Otit. externa crouposa		5 =
	Summa	35 mal

1) Buhl's Mittheilungen aus dem pathologischen Institut zu München. 1878.

Von den schädlichen Momenten, welche eine fibrinöse Exsudation induciren können, scheint es vor Allem Furunculose zu sein, welche dazu disponirt, wenigstens finden wir unter unseren Fällen die grösste Zahl 9 = 26,7 Proc. von Croup mit Furunkel combinirt, dabei sind die beiden Fälle nicht mit in Rechnung gezogen, bei denen ausserdem noch eine andere Krankheit verzeichnet ist.

Dann sind es von den Krankheiten des äusseren Ohres noch die Otitis externa mit Blasenbildung auf dem Trommelfell und der Gehörgangswand, die Otit. ext. traumatica und Otomycosis, welche zuweilen Veranlassung zur Bildung von Pseudomembranen geben; denn die beiden anderen Fälle, Gehörgangsgranulationen, welche mit Argentum nitr. kauterisirt wurden, und die Otit. ext. durch Bähungen kann man füglich zu der traumatischen Ohrentzündung rechnen.

Von den Mittelohrerkrankungen finden wir 4 mal die katarrhalische, 4 mal die acute eitrige und 3 mal die chronische eitrige Mittelohrentzündung angegeben. In mehreren dieser Fälle ist es aber zweifelhaft, ob nicht etwa die croupöse Exsudation auf den vorhergegangenen therapeutischen Eingriff zurückzuführen ist; es wurde nämlich bei der Otit. med. catarrh. acuta 2 mal die Paracentese gemacht und bei den chronischen eitrigen Mittelohrentzündungen wurde die Basis der vorhandenen Wucherungen nach ihrer Abtragung 1 mal mit Argent. nitric. in Substanz und 2 mal mit Liquor. ferr. sesquichlor. kauterisirt. Möglicherweise sind in zwei weiteren Fällen die vorher gemachten Injectionen von Milch und warmem Wasser und in einem Fall die Bähungen mit Kamillendämpfen zu beschuldigen, indem diese zur Epidermismaceration geführt haben.

Die Möglichkeit, auf künstlichem Wege, durch Einbringen von Reizmitteln, in der Trachea oder dem Pharynx eine Entzündung mit croupöser Exsudation hervorzurufen, ist seit dem Versuche von Bretonneau im Jahre 1826, welcher einem Hunde Olivenöl mit Canthariden tinctur in die Trachea eingespritzt und nach 2 Tagen ein deutliches croupöses Exsudat fand, durch viele weitere Versuche an Thieren unzweifelhaft nachgewiesen. Ebenso gibt Delafond[1]) an, dass sich durch Ammoniak, Sauerstoff, Chlor, Sublimat, Arsenik und Schwefelsäure Croup erzeugen lässt. Wenn wir nun noch die beiden Fälle aus der Literatur hinzuziehen, in welchen Kinder, denen kochendes Wasser in die Luftröhre gekommen war, durch croupöse Entzündung der Larynxschleimhaut am 3. resp. 6. Tage zu Grunde gingen, so ist es erklärlich, wie es auch auf der Oberfläche des

1) Académie impériale de Médecine. 1859.

Trommelfells und des Gehörgangs durch die Einwirkungen eines Aetzmittels, wie Argentum nitricum oder Liquor ferr. sesquichlor., nach einer Verletzung oder nach einem Furunkel unter besonderen Umständen zu einer croupösen Exsudation kommen kann. Bei den übrigen 5 Fällen ist allerdings kein Moment vorhanden, welches als Ursache der Erkrankung angesehen werden könnte, der Croup ist also hier als genuin zu betrachten, wie auch unter den von Dr. Bezold und den von Cerruti veröffentlichten Fällen drei so aufzufassen sind.

Dass in anderen Organen, z. B. in den Luftwegen, genuiner Croup vorkommt, steht fest, so dass man wohl auch im Ohr an der Möglichkeit ihres Vorkommens nicht zweifeln kann.

Was nun die Häufigkeit dieser Erkrankungsform anlangt, so finden wir unter 5605 Ohrenkranken, welche in den 6 Jahren 1878 bis 1883 incl. von Dr. Bezold behandelt wurden, 24mal Otit. ext. croup., also 0,43 Proc. aller Fälle. Unter der obigen Zahl von Ohrerkrankungen befanden sich 317 Erkrankungen des äusseren Ohres; von diesen kam es also in 7,57 Proc. zur Bildung von Pseudomembranen.

Nach den Lebensjahren geordnet fallen auf das

1.—10.	3	Erkrankungen
11.—20.	5	"
21.—30.	11	"
31.—40.	8	"
41.—50.	7	"
51.—60.	1	"
Summa	35	Erkrankungen.

Die meisten Erkrankungen kommen demnach zwischen das 10. bis 50. Jahr (der jüngste Patient war 4, der älteste 51 Jahre alt), während das kindliche und Greisenalter verhältnissmässig frei sind.

Weiblich waren	10	Patienten
Männlich "	25	"

Auffällig muss es bei der Betrachtung der Krankengeschichten erscheinen, dass einzelne Monate gegenüber anderen eine verhältnissmässig hohe Zahl von Erkrankungsfällen aufweisen. Wenn wir die von Dr. Bezold 1877 veröffentlichten 3 Fälle mit in unsere Betrachtung hineinziehen, so fallen die meisten Erkrankungen in das Frühjahr, während im Hochsommer nur wenige zur Beobachtung kamen.

Es kamen vor:

im März	6 = 15,6 Proc.	(12 Proc.)	
„ Januar		(10	„)
	5 = 13,2 Proc.		
„ Mai		(13	„)
„ April		(12	„)
„ Juli	4 = 10,5 Proc.	(6	„)
„ November		(8	„)
„ September		(5	„)
	3 = 7,9 Proc.		
„ December		(8	„)
„ Februar	2 = 5,3 Proc.	(8	„)
„ August		(5	„)
	1 = 2,7 Proc.		
„ October		(6	„)
„ Juni	0 = 0 Proc.	(8	„)

Vergleichen wir unser Ergebniss mit der von Ziemssen[1]) veröffentlichten Jahrescurve über die croupöse Pneumonie, deren Procentzahlen oben in Klammern beigesetzt sind, so lässt sich eine gewisse Aehnlichkeit beider Curven nicht verkennen, wenn ich auch weit davon entfernt bin, diesem doch nur aus einer verschwindend kleinen Zahl gegenüber dem nach Tausenden zählenden Material, welches Ziemssen bei der Aufstellung seiner Curve über croupöse Pneumonie zu Gebote stand, irgend welchen statistischen Werth beizulegen. Es schien mir aber immerhin nicht ohne Interesse, beide nebeneinander gestellt zu sehen.

Was die Genese der Croupmembranen betrifft, so waren früher die Autoren nach dem Vorgange von Buhl und E. Wagner vielfach der Ansicht, dass dieselben durch faserstoffige Umwandlung der Epithelien zu Stande kämen, während Weigert[2]) durch seine experimentellen Untersuchungen über Croup und Diphtherie nachwies, dass dieselben ein Ausschwitzungsproduct der Blut- oder Lymphgefässe seien. Bei der Dünnheit des epidermoidalen Ueberzuges des Trommelfells und Gehörgangs wäre es auch nicht wohl möglich, dass derselbe in der kurzen Zeit von 24 Stunden eine Membran von solcher Dicke hervorbringen könnte, und dies nicht nur 1 mal, sondern wie beispielsweise in der 22. Krankengeschichte sogar 5 mal innerhalb weniger Tage. Die starke Epidermisproduction, welche in

1) Ziemssen's Handbuch für specielle Pathologie und Therapie.
2) Virchow's Archiv. 1887. (LXX. und LXXI. Band.)

fast sämmtlichen Fällen im Anschluss an die croupöse Exsudation beobachtet wurde, theils nur an einzelnen Stellen, theils über den ganzen knöchernen Gehörgang verbreitet, ist nicht als die Ursache der croupösen Membranen, sondern als eine Folge des Entzündungsreizes, der auf die Oberfläche eingewirkt hat, aufzufassen. Auch die abenteuerlichen Fortsätze der Epidermiszellen, welche mehrere Male an den frischen Präparaten gesehen wurden und die ich auch in dem obenerwähnten, nachträglich untersuchten Fall beobachtete, bestehen aus Fibrin und sind ebenfalls eine Folge des croupösen Entzündungsprocesses.

Ueber den Verlauf und die Prognose dieser Krankheit ist nicht viel zu sagen. Die Prognose ist wohl immer, sowohl was das Gehör als auch den Gesammtorganismus anlangt, vollständig günstig zu stellen, wenigstens trat bei allen bis jetzt beobachteten Fällen schon nach wenigen (10 bis 18) Tagen vollständige Heilung ein, wenn nicht eben die complicirende Krankheit, wie Otit. med. purul., Otit. med. catarrh. u. s. w. eine längere Behandlung in Anspruch nahm oder nur mit Hinterlassung von Defecten in Heilung überging.

Die Therapie besteht in Entfernung der Membranen mit Spritze oder Pincette, Austrocknung des Gehörgangs und darauffolgender Insufflation von Borsäurepulver oder Jodoform, eine Behandlungsweise, welche in allen unseren Fällen durchgeführt wurde, abgesehen von den Indicationen, welche durch das Vorhandensein von anderweitigen Ohrerkrankungen geboten wurden, mit denen die Otit. ext. crouposa sich complicirte. Wo heftigere initiale Entzündungserscheinungen vorhanden sind, ist locale Antiphlogose in Form einiger Blutegel ante tragum am Platze.

Zum Schluss bleibt mir noch die angenehme Pflicht, Herrn Prof. Dr. Bezold für die Ueberlassung des Materiales und den freundlichen Beistand bei dieser Arbeit meinen herzlichsten Dank auszusprechen.

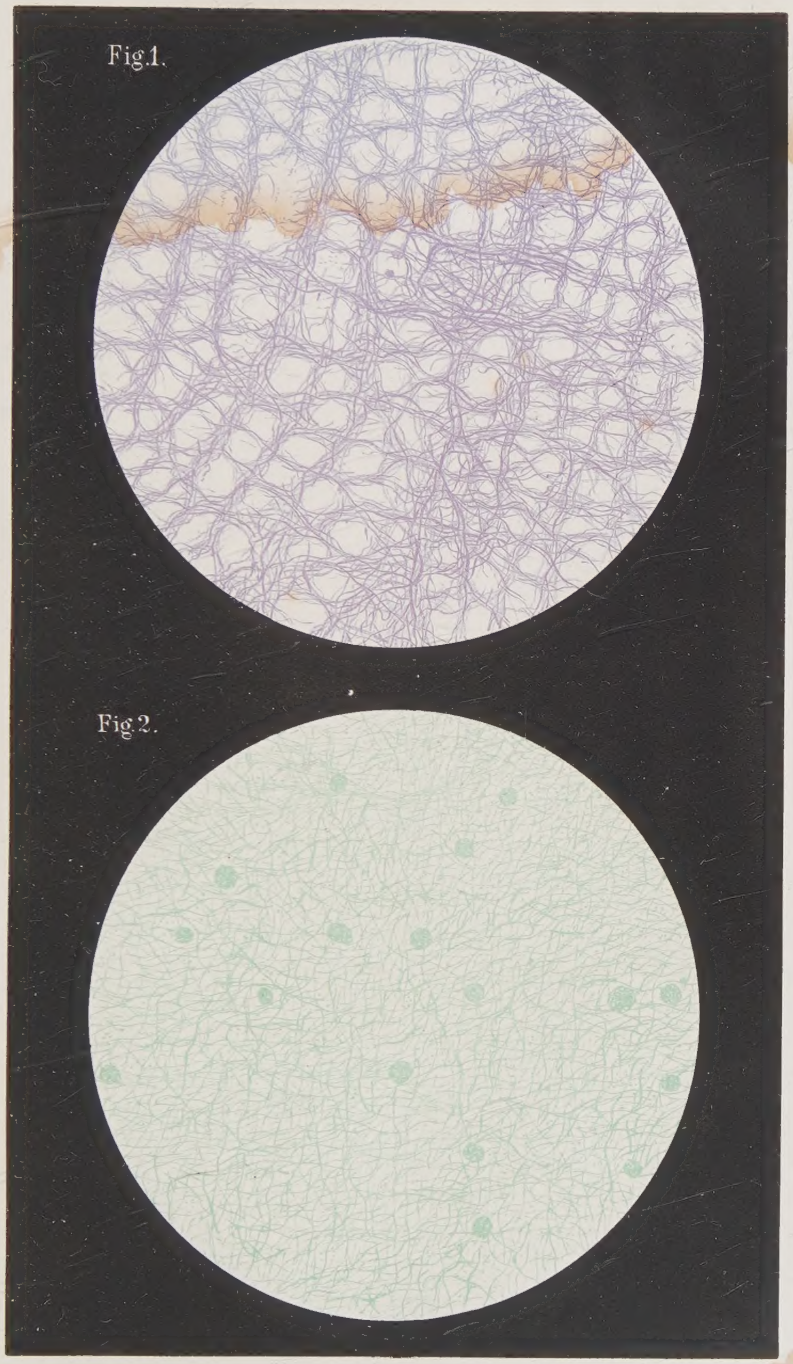

Steinhoff, Otitis externa crouposa.

Lith. Anst. v. E. A. Funke, Leipzig.

Verlag von F. C. W. Vogel in Leipzig.